

HEPATOCELLULÆRT CARCINOM (HCC): Utredning, behandling og oppfølging i Norge

S. Yaqub, B. Røsok, I. M. Løes, H. Hamre, E. Dorenberg, U. Carling, A. Abildgaard, G. Kemmerich, K. Brabrand, T. Wik, S. Dueland, E. Hofslis, K. J. Labori, C. Verbeke, C. J. Tønnesen, O. M. Sandvik, E. Bringeland, K. Mortensen, P-D. Line, og K. Lassen.

Innhold

Innhold.....	1
1. Bakgrunn	2
2. Risikofaktorer	2
3. Utredning og diagnostikk.....	2
Radiologisk diagnostikk	3
Stadieinndeling	4
Laboratorieprøver	5
Patologi ved HCC	5
Fibrolamellær HCC.....	6
4. Overvåking av pasienter med risiko for HCC.....	6
5. Kirurgisk behandling	7
Vurdering av resektabilitet	7
Reseksjon	8
6. Levertransplantasjon.....	9
7. Ikke-kirurgisk lokalbehandling av HCC	11
Energibasert tumorablasjon	11
Transarteriell kjemoembolisering – (TACE)	11
Transarteriell embolisering (TAE).....	13
Radioembolisering.....	13
Stereotaktisk strålebehandling.....	14
8. Onkologisk systemisk behandling	15
Molekylær, målrettet behandling og immunterapi.....	15
Konvensjonell kjemoterapi	16
Understøttende behandling	16
9. Kontroll	17
10. Referanser	18

1. Bakgrunn

I Norge er insidensen av HCC ca. 6/100.000 med 300 nye tilfelle per år. Menn rammes omtrent dobbelt så hyppig som kvinner (Kreftregisteret, 2019). Sykdommen er fjerde vanligste årsak til kreftrelatert død på verdensbasis.

Behandling av pasientgruppen er kompleks ettersom det ofte dreier seg både om behandling av selve kreftsykdommen, men også av ledsagende leversykdom og den underliggende årsak til denne. Dette krever tverrfaglig vurdering hvor en rekke faggrupper er representert.

2. Risikofaktorer

Den viktigste risikofaktor for utvikling av HCC er levercirrhose. Ved etablert cirrhose er mannlig kjønn, alder, cirrhosegrad og diabetes mellitus uavhengige risikofaktorer. På verdensbasis er kronisk hepatitt B virusinfeksjon (HBV) årsaken til mer enn 50 % av HCC tilfeller. I den vestlige verden derimot, er infeksjon med Hepatitt C virus (HCV) årsak til omkring 70 % av HCC-tilfellene. Høyt alkoholforbruk (> 50-70 g/dag) er en annen kjent risikofaktor for cirrhose og spesielt i kombinasjon med annen underliggende leversykdom (HBV/HCV). Andre risikofaktorer er overvekt (NAFLD) og diabetes mellitus (NASH).

Sjeldne årsaker er eksponering for Aflatoksin B1 fra mat kontaminert av *Aspergillus flavus*, metabolske sykdommer som alfa-1-antitrypsinmangel, hemokromatose, Wilsons sykdom og hepatocellulært adenom hos menn og adenomer med beta-catenin mutasjon hos begge kjønn. HCC forekommer svært sjeldent hos pasienter under 40 år.

I Skandinavia har cirka 40 % av pasientene med HCC ikke levercirrhose på diagnosetidspunktet.

3. Utredning og diagnostikk

HCC diagnostiseres enten som tilfeldig funn på CT/MR i forbindelse med utredning av andre sykdommer, ved utredning av unormale leververdier eller ved screening av pasienter med kjent leversykdom.

Radiologisk diagnostikk

Det viktigste diagnostiske kriteriet for radiologisk påvisning av HCC er kontrastoppladningsmønsteret, både på CT, MR og ultralyd med kontrast. HCC har hovedsakelig arteriell og viser typisk et tidlig, kraftig og ujevnt oppladningsmønster, særlig i litt sen arteriefase. Videre sees typisk en utvasking av kontrast etter den initiale oppladningen. En god veileder og mal for radiologisk utredning av disse pasientene er LI-RADS, publisert av American College of Radiology <https://www.acr.org/Clinical-Resources/Reporting-and-Data-Systems/LI-RADS/CT-MRI-LI-RADS-v2018>. I LI-RADS angis at både den kraftige initiale kontrastoppladningen og utvaskingen taler sterkest for HCC hvis de er hhv «nonrim» eller «nonperipheral», altså sees i mer sentrale deler av tumor. Andre hovedtrekk som kan indikere HCC i følge LI-RADS er kontrastforsterket kapsel og terskelvekst. Dertil finnes en rekke andre karakteristika, men ingen av disse er absolutt spesifikke for HCC. Det er viktig at CT-undersøkelse ved mistenkt HCC gjøres med arteriefase, portvenefase og senfase (gjerne 2-5 minutter etter kontrast), og med tilstrekkelig kontrastdose og stråledose til å sikre god diagnostikk. MR gir vanligvis ikke bedre fremstilling av kontrastdynamikk enn CT eller ultralyd, men MR har generelt høy sensitivitet for å påvise fokale leverforandringer, kan påvise fettinnhold i tumor og eventuelt et malignitetssuspekt signalmønster på diffusjonsopptak. Bruk av hepatocyttspesifikt kontrastmiddel ved MR gir trolig ikke vesentlige fordeler ved LI-RADS-basert HCC diagnostikk ¹.

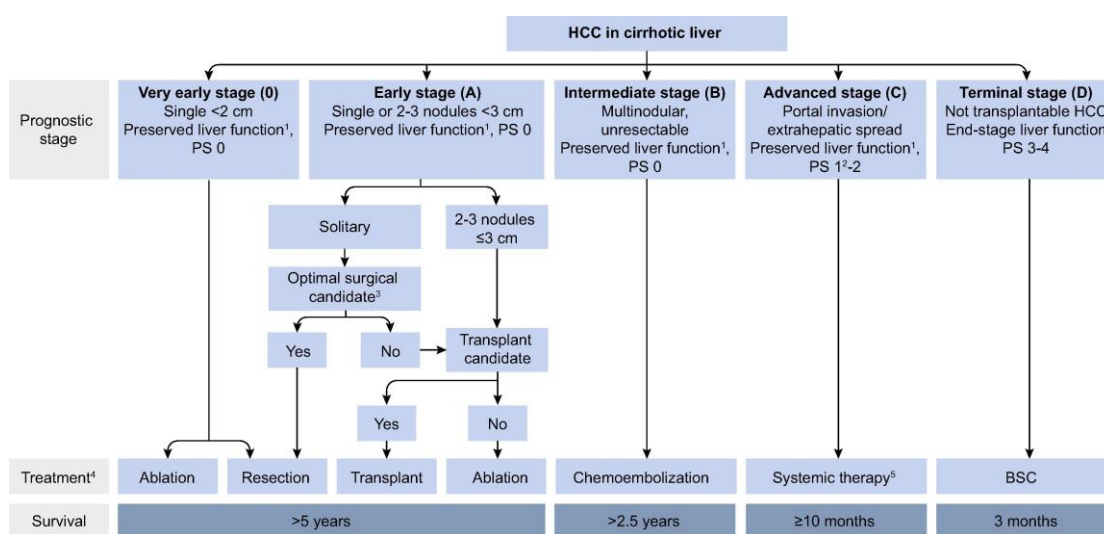
Anbefaling #1:

Dynamisk undersøkelse med trefase CT eller MR lever er nødvendig og oftest tilstrekkelig for å stille HCC diagnosen. Biopsi vil i de fleste tilfeller ikke være nødvendig der det planlegges reseksjon eller lokalisert behandling.

Stadieinndeling

Behandlingsmuligheter og prognose ved HCC influeres sterkt av sykdomsutbredelse, pasientens generelle helsetilstand og eventuelle kroniske leversykdom. Et mye brukt og validert system for stadieinndeling og tilhørende terapivalg ved HCC er BCLC-systemet fra Barcelona Clinic Liver Cancer group (Figur 1).^{2,3}

Figur 1. Barcelona Clinic Liver Cancer (BCLC) staging system.⁴



Denne klassifiseringen inkluderer tumorstadium (antall og diameter, makrovaskulær tumorinvasjon, ekstrahepatiske metastaser), pasientens funksjonsstatus (ECOG PS) og klassifisering av leversykdommen (Child-Pugh). BCLC-systemet er blitt evaluert i mange studier og er anbefalt av både den europeiske og den amerikanske foreningen for leversykdom (EASL og AASLD). BCLC-systemet kobler tumorstadium med behandlingsmodaliteter og kan gi et estimat for forventet overlevelse. BCLC-algoritmen er dog utfordret fra flere (hovedsakelig asiatiske) miljøer som har dokumentert akseptabel morbiditet, mortalitet og overlevelse også ved ablasjon, TACE eller reseksjon hos pasienter med sykdom utenfor BCLC-kriteriene. I Norge benyttes i tillegg egne algoritmer for flere intervensjoner (inkludert levertransplantasjon) som går ut over kriteriene i BCLC-algoritmen. Det er derfor viktig at vurdering av pasienter med HCC skjer i samarbeid med avdeling med HPB-kirurgisk kompetanse.

Anbefaling #2:

BCLC-algoritmen er basis for terapivalg hos pasienter med HCC og levercirrhose. Strengt selekterte pasienter kan vurderes for ablasjon, TACE og/eller reseksjon, selv om de har sykdom utenfor BCLC-kriteriene.

HCC metastaserer hyppigst til lungene og dernest binyrer, skjelett, lymfeknuter, meninger, pankreas, hjerne og nyrer. Stor tumorstørrelse, bilobær sykdom og lav differensiering er risikofaktor for metastatisk sykdom.

Laboratorieprøver

Pasienter med HCC har ofte endrede leverfunksjonsprøver på grunn av underliggende leversykdom. Ikterus og hyperbilirubinemi sees ofte som et resultat av dekompensert leversvikt. Ved utredning av HCC må det tas blodprøver som illustrerer grad av underliggende leversykdom, inkludert bilirubin, INR, albumin og trombocytter.

Serum alfa-føtoprotein (AFP) er den mest benyttede tumormarkøren for HCC og AFP >400 ng/ml er nærmest diagnostisk for HCC. Det finnes imidlertid andre svulster som også kan føre til forhøyet AFP (intrahepatisk kolangiocarcinom, non-seminom, NET og hepatoid adenocarcinom i ventrikkel eller lunge). AFP kan også være forhøyet hos pasienter med kronisk leversykdom, inkludert viral hepatitt. Rundt 40 % av HCC pasienter har normal s-AFP og markøren egner seg best for monitorering av pasienter etter behandling av HCC (hvis de i utgangspunktet har en høy AFP), eller ved screening (se eget kapittel nedenfor).

Anbefaling #3:

Ved mistanke om HCC skal det måles alfa-føtoprotein i tillegg til leverfunksjonsprøver, inkludert albumin, bilirubin og INR.

Patologi ved HCC

HCC kan verifiseres både med cytologi og biopsi. Ved underliggende leversykdom kan leverbiopsi hos pasienter med mistenkt HCC være forbundet

med økt risiko for blødning. Dysplastiske noduli anses å være premaligne (lavgradige eller høygradige) og kan være vanskelige å differensiere fra høyt differensiert HCC. HCC blir diagnostisert utfra makroskopisk morfologi, differensieringsgrad, vaskularitet, tilstedeværelse av pseudokapsel, vaskulær innvekst.

HCC kan være solitær eller multinodulær (multisentrisk eller intrahepatisk metastaserende). Differensieringsgrad stratifiseres i henhold til Edmondson-graderingen som 1) høyt differensiert, 2) middels differensiert, 3) lavt differensiert og 4) udifferensiert. Immunhistokjemi kan brukes for å diagnostisere HCC i både resektater og biopsier. Neovaskularisering benyttes for å skille HCC fra dysplastiske noduli. HCC invaderer ofte blodkar og portveneinfiltrasjon med tumortrombe er et prognostisk dårlig tegn med stor risiko for residiv.

Fibrolamellær HCC

Fibrolamellær HCC (FL-HCC) er en sjelden variant av HCC som i hovedsak rammer unge kvinner uten underliggende leversykdom. Kirurgisk reseksjon er den foretrukne behandlingen og eneste mulighet til kurasjon.⁵

4. Overvåking av pasienter med risiko for HCC

Det antas kostnadseffektivt å overvåke pasienter med årlig risiko for HCC > 1,5 %. Etiologi og prevalens av risikofaktorer varierer betydelig globalt og ekstrapolering av resultater fra andre regioner må gjøres med forsiktighet. Høykvalitetsdata (RCT) mangler. En fersk litteraturgjennomgang anbefaler systematisk overvåking av pasienter som faller inn i minst én av de følgende gruppene.⁶

- Cirrhose, uansett årsak gitt at pasienten enten er kandidat for potensielt kurativ behandling av eventuelt påvist HCC, eller for transplantasjon som følge av funksjonssvikt (for å unngå å falle utenfor kriteriene).
- Pasienter med kronisk HBV og pasienter med kronisk eller sanert HCV

Ultralyd er anbefalte radiologisk modalitet for overvåkning med sensitivitet 60-80 % og spesifisitet <90 % i øvede hender. AFP har rapportert sensitivitet rundt 60 % og spesifisitet 80 %. Ultralyd og AFP kombinert gir høyere deteksjonsrate, men flere falsk-positive funn. Studier har vist at 6 md. er beste kontrollintervall. Se også (<https://www.helsedirektoratet.no/faglige-rad/hepatitt-c/pasienter-med-kronisk-hepatitt-c-og-cirrosee-skal-folges-opp-hvert-halvar-med-ultralydundersokelse-og-blodprover>) for utfyllende detaljer for pasienter med hepatitt C.

Anbefaling #4:

Pasienter med cirrhose uansett årsak, kronisk HBV, samt kronisk og sanert HCV med fibrose, bør vurderes for screening med UL lever og AFP måling hver 6. måned, også etter viruseradikasjon. Ved suspekke funn på UL, skal det suppleres med CT lever 3-fase.

5. Kirurgisk behandling

Det finnes en rekke modaliteter for behandling av HCC. Kirurgisk reseksjon, energibasert ablasjon og levertransplantasjon anses som potensielt kurative behandlinger. Ved underliggende leversykdom gir levertransplantasjon bedre langtidsoverlevelse, da den også behandler den underliggende leversykdommen.

Vurdering av resektabilitet

Alle pasienter med mistenkt HCC skal vurderes på et MDT-møte bestående av leverkirurg, onkolog og radiolog (fortrinnsvis både abdominalradiolog og intervensjonsradiolog). Det bør foreligge:

- Adekvat anamnese med informasjon om underliggende leversykdom (hepatitt), komorbiditet og evt. tidligere- og pågående alkoholmisbruk.
- Adekvat radiologi. Minimum 3-fase CT lever og CT thorax (ev supplerende MR lever ved mistanke om multifokalitet)
- Adekvate blodprøver. AFP, leverfunksjonsprøver (bilirubin, INR, ASAT, ALAT) samt albumin, trombocytter, kreatinin og natrium mtp Child-Pugh, ALBI og MELD score.

Anbefaling #5:

Alle pasienter med mistenkt HCC skal vurderes på et MDT-møte på avdeling med leverkirurgisk kompetanse.

Reseksjon

Non-cirrhotosk lever. Kirurgisk reseksjon er førstevalg. Pasienter med multifokal sykdom vil i selekterte tilfeller også ha overlevelsesgevinst av reseksjon, eventuelt i kombinasjon med ablasjon.⁷ Fjernmetastaser er som hovedregel kontraindikasjoner mot reseksjon. Tilstedeværelse av tumortrombe er ofte kontraindikasjon mot kirurgi, men reseksjon kan vurderes i utvalgte tilfeller. Reseksjon bør også vurderes ved residiv etter levertransplantasjon på samme måte som HCC i nativ lever.

Cirrhotosk lever. Reseksjonsmulighetene begrenses ofte av tumor-multifokalitet (hos 20-60 %) og økt risiko for postoperativ leversvikt på grunn av ledsagende leversykdom. Underliggende leversykdom tilsier på den ene siden at reseksjonen bør begrenses, mens risiko for intrahepatisk metastasering via portvenesirkulasjonen på den annen side gjør at anatomiske reseksjoner bør tilstrebes. Ettersom man ved reseksjon ikke fjerner underliggende leversykdom, er også reseksjon av HCC hos pasienter med levercirrhose forbundet med høyere risiko for residiv på sikt, sammenlignet med transplantasjon.

Leverreseksjon ved cirrhotosk leversykdom anbefales i utgangspunktet kun hos Child-Pugh A pasienter, uten klinisk påvist portal hypertensjon (øsofagus varicer, splenomegali (>12 cm) og trombocytopeni (<100.000/mm³). I enkelte tilfeller kan det være aktuelt med reseksjon av HCC hos Child-Pugh B7. Portal hypertensjon vil utgjøre en relativ eller absolutt kontraindikasjon mot reseksjon og grensen er uklar. Portvenetrykk kan måles preoperativt med transvenøst innkilt levervenetrykk, eller intraoperativt direkte i portvenen. Det er diskusjon om terskelverdier, men 12 mmHg er brukt av flere referansemiljøer. Det er publisert vestlige serier som indikerer at liten/moderat reseksjon kan gjennomføres hos utvalgte pasienter med trykkgradient på 14-15 mmHg⁸. Risikoen for morbiditet/mortalitet vil øke, og dette må avveies mot antatt

gevinst. Innkilt venetrykk kan måles på OUS-Rikshospitalet og ved UNN-Tromsø, og være nyttig der det vurderes reseksjon ved preoperativt kjent portal hypertensjon.

Ved hemihepatektomi bør volumet på fremtidig leverrest (FLR) være minst 40 %. Ved lavere FLR anbefales embolisering av portvenen (PVE) til leverhalvdelen som skal fjernes slik at adekvat volum oppnås.

Laparoskopi kan benyttes ved reseksjon av HCC og er forbundet med mindre intraoperativ blodtap, lavere bruk av postoperative opioider og kortere liggetid. Det har vært antydning også bedre onkologiske resultater, men randomiserte studier mangler.

Det er ingen etablert neoadjuvant eller adjuvant behandling for å redusere risiko for residiv.

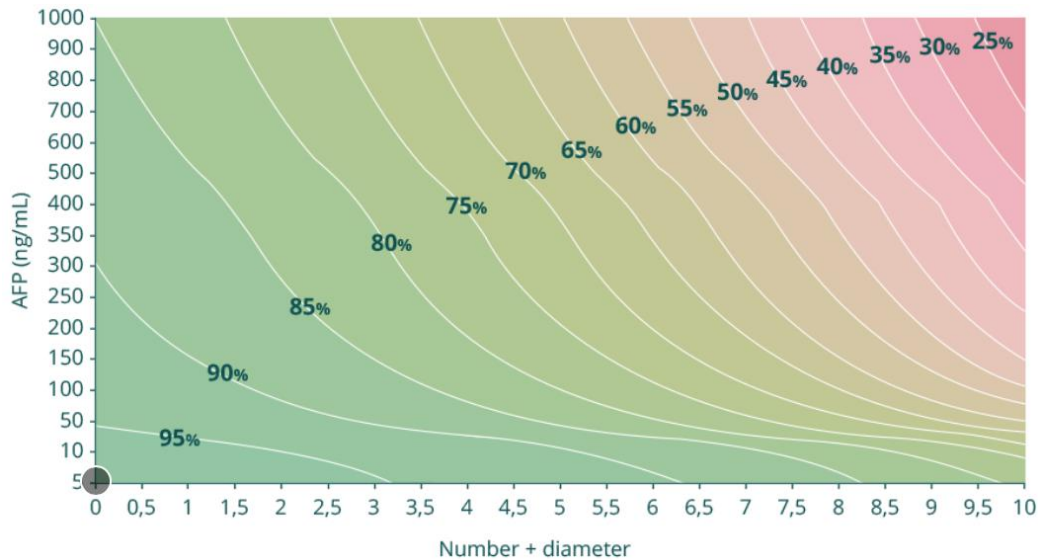
Anbefaling #6:

Leverreseksjon hos pasienter med levercirrhose bør kun utføres hos pasienter med mild-moderat cirrhose (Child-Pugh A) og eventuelt hos noen med Child-Pugh B7.

6. Levertransplantasjon

Levertransplantasjon er indisert ved HCC i relativt tidlig fase og er spesielt velegnet ved samtidig leversykdom (Child B+C). Pasient med resektabel HCC-tumor skal som hovedregel tilbys leverreseksjon. Ekstrahepatisk tumorsykdom og makrovaskulær invasjon (annet enn segmentalgrener) er absolutte kontraindikasjoner. Tilbakefall etter transplantasjon er assosiert med meget dårlig prognose. Pasienter med HCC som ønskes vurdert for transplantasjon, må henvises MDT-møte ved Rikshospitalet.

Hensikten med transplantasjonskriteriene er å selektere pasienter med liten risiko for tilbakefall. Størrelse og antall lesjoner brukes som surrogatmarkør for stadium og alfafetoprotein (AFP) i serum er en viktig markør for tumorbiologi. Oslo-kriteriene er basert på data fra Metroticket-prosjektet (<http://www.hcc-olt-metroticket.org>) og vi tilstreber en estimert 5-års overlevelse på > 60 %.⁹



Hovedkriterier

- 1) Følgende radiologisk baserte morfologiske kriterier for omfang av sykdom kan godkjennes for levertransplantasjon hos pasienter som har AFP < 400
 - A. Sum antall lesjoner + største diameter ≤ 7 (up-to-seven criteria)¹⁰ eller
 - B. En tumor opptil 6,5 cm eller opptil 3 lesjoner der den største er 4,5 cm og samlet tumordiameter ≤ 8 cm (UCSF-criteria)¹¹

Nedgradering (*downstaging*) av tumorsykdom

- 2) Pasienter med morfologisk tumoraffeksjon i lever utenfor disse kriteriene (flere lesjoner/større diameter på største lesjon og/eller AFP > 400) må gjennomgå systematisk nedgradering^{12 13}. Aktuelle modaliteter er transarteriell kjemoembolisering (TACE) eller transarteriell radioterapi (selective internal radiation therapy, SIRT). Denne behandlingen kan eventuelt kombineres med ablasjon (RF/MWA), men ablasjon alene kan ikke brukes som nedgradering.
 - A. Radiologisk respons skal vurderes etter modifiserte RECIST-kriterier (mRECIST), der maksimal diameter av kontrastladende vev måles for hver lesjon, og manglende kontrastoppladning er tegn på komplett respons.
 - B. Omfang av tumorsykdom etter avsluttet nedgraderingsterapi må være innenfor Up-to-Seven- eller UCSF-kriteriene som beskrevet i punkt 1

- C. AFP må etter nedgradering være <400
- D. Etter endt nedgradering bør pasienten observeres i 3 mnd. før listing for transplantasjon

Anbefaling #7:

Pasienter med levercirrhose og HCC som ikke er kandidater for reseksjon (inkludert Child-Pugh B og C), kan vurderes levertransplantasjon innenfor Oslo-kriteriene.

7. Ikke-kirurgisk lokalbehandling av HCC

Energibasert tumorablasjon

Ablasjon av levertumores kan gjøres med radiofrekvensablasjon (RFA), mikrobølgeablasjon (MWA) eller irreversibel elektroporering (IRE). Prosedyrene kan gjøres perkutant eller åpent og eventuelt i kombinasjon med leverreseksjon. Ved tumorstørrelse < 3cm oppnås komplett respons hos over 95% av behandlede tumores og behandlingen anses ved slike svulster som likeverdig med reseksjon.¹⁴ Portal hypertensjon er ikke kontraindikasjon ved ablasjonsbehandling. IRE kan benyttes ved behandling av ikke-resektable svulster som ikke kan ablateres med RFA eller MWA på grunn av nærhet til kar og/eller galleganger. Stort sett gjelder 3 cm som øvre begrensning for størrelse, men det er gjort forsøk på noe større lesjoner.

Anbefaling #8:

Ablasjonsbehandling anbefales som førstelinjebehandling til pasienter med ikke-resektabel HCC i en cirrhotisk lever og tumores < 3 cm.

Transarteriell kjemoembolisering – (TACE)

På grunn av den dominante arterielle blodforsyning man finner ved HCC, vil man ved å blokkere tilførende arterieforsyning indusere iskemi og nekrose i tumoren. Dette åpner for terapeutisk intervensjon med arteriell embolisering av HCC ¹⁵.

«Konvensjonell» TACE (cTACE) betegner en metode hvor det injiseres en emulsjon av oljebasert kontrastmiddel (Lipiodol®) og cytostatika i tumor

etterfulgt av partikkelembolisering. Konvensjonell TACE har stor utbredelse i Asia og USA, men brukes ikke rutinemessig i Norge.

Ved kjemoembolisering med medikamentavgivende partikler - DEE-TACE (drug-eluting embolics TACE) injiseres en standardisert mengde medikamentavgivende partikler (oftest ladet med 150 mg Doxorubicin) under angiografisk gjennomlysning, så selektivt som mulig i tumor. Avhengig av tumorstørrelse og utbredelse kan flere behandlinger være påkrevd. Noen ganger suppleres DEE-TACE med "bland" embolisering (se nedenfor).

Indikasjoner for DEE-TACE er enten palliativ behandling av ikke-resektabel HCC eller som «downstaging» terapi før potensiell kurativ behandling inklusiv transplantasjon («bridge to transplantation»). Studier har vist at ablasjon eller systemisk behandling kombinert med transarteriell behandling kan være gunstig.¹⁶ Dette må vurderes individuelt da det foreløpig ikke finnes gode nok data for en klar pasientsleksjon.

Kontraindikasjoner for TACE er betydelig utbredt bilobær tumorsykdom, nedsatt almenntilstand (ECOG ≥ 3), sentral portveneokklusjon, betydelig ekstrahepatisk spredning og andre kontraindikasjoner mot angiografi (inklusive nyresvikt, dersom eGFR < 30 ml/min). Dekompensert leverfunksjon regnes også som kontraindikasjon og kun meget selekterte pasienter med Child Pugh status > B7 kan tilbys TACE. Ipsilateral sektoriell-, segmental- eller subsegmental portvenetrombe, stor tumorstørrelse eller ascites er ikke kontraindikasjoner per se, og disse pasientene bør vurderes individuelt.

Mange pasienter får stigning i leverprøver etter TACE. Komplikasjoner etter leverembolisering er sjeldne, men det kan forekomme f. eks. reduksjon av leverfunksjon, skade på galleganger og infeksjon med leverabscess (se nedenfor). Forsiktighet bør utvises hos pasienter som er papillotomert pga. økt risiko for utvikling av leverabscess¹⁷. Systemiske bivirkninger av doxorubicin ved DEE-TACE kan forekomme, men er relativt sjeldent^{17 18}.

Såkalt post-emboliseringssyndrom (PES) kan sees tidlig etter TACE hos opptil 50 % av pasientene og karakteriseres av feber og magesmerter som skyldes

iskemi av HCC og tumornekrose. PES er normalt selvbegrensende og varer <48 timer. Pasienter med PES skal som regel ikke dreneres perkutant da man risikerer å kontaminere en ellers steril nekrose og lage den om til en infisert leverabscess. Hvis man er i tvil skal man rådføre seg med avdelingen som utførte emboliseringsprosedyren.

Vanlig regime ved TACE-behandling av store HCC er to emboliseringer med ca. to ukers mellomrom. TACE kan gjentas dersom det foreligger kontrastoppladende tumorrest ved kontroll-CT. Som regel bør to TACE-behandlinger utføres før en vurderer at en pasient ikke responderer. Dersom pasienten ikke responderer på TACE, får en betydelig reduksjon i leverfunksjon eller forverring i allmentilstand bør annen behandling vurderes ¹⁹.

Anbefaling #9:

TACE anbefales vurdert som førstelinjehandling for ikke-resektable pasienter med ECOG <3 der ablasjon ikke er indisert.

Transarteriell embolisering (TAE)

TAE er tumorrettet partikkelembolisering uten tilsatt medikament, også kalt «bland» embolisering. Flere studier antyder at TAE gir like gode resultater som kjemoembolisering, men internasjonale retningslinjer anbefaler fortrinnsvis bruk av medikamentavgivende partikler.¹⁹ TAE eller reseksjon anbefales som førstevalg ved akutt tumorblødning,²⁰ fortrinnsvis med partikler fremfor coils, slik at mulighet for senere kjemoembolisering opprettholdes.

Anbefaling #10:

Transarteriell embolisering anbefales som førstevalg ved akutt blødende HCC.

Radioembolisering

Embolisering med Yttrium-ladete partikler kalles «Selektiv Intern RadioTerapi» (SIRT). Behandlingen krever angiografisk og nukleærmedisinsk utredning med kvantifisering av lungeshunt og beregning av terapeutisk stråledose. Som regel

vil arteriell tilførsel til behandlet del av lever ikke tettes og metoden kan derfor også brukes ved portveneokklusjon.

Indikasjoner for SIRT er per i dag behandling av én leverhalvdel med tanke på seinere radikal kirurgi eller transplantasjon. SIRT vil som TACE kunne redusere sykdomsomsfang slik at pasienten kan bli kandidat for transplantasjon. SIRT kan i sjeldne tilfeller tilbys som palliativ behandling hvor det foreligger stor tumor og/eller portveneokklusjon som utelukker TACE. Kontraindikasjoner for SIRT er de samme som for TACE (bortsett fra portveneokklusjon). SIRT kan heller ikke tilbys pasienter med betydelig lungeshunt eller hvis det foreligger anatomiske forhold som gjør at embolisering av partikler utenfor lever ikke kan unngås. SIRT er en svært kostbar og ressurskrevende behandling og er forbeholdt utvalgte pasienter ¹⁹. Behandlingen tilbys i dag på Haukeland og OUS-Rikshospitalet.

Anbefaling #11:

SIRT kan overveies i selekterte tilfeller med lokalisert tumorbyrde hvor annen behandling ikke kan gjennomføres.

Stereotaktisk strålebehandling

Stereotaktisk strålebehandling (SBRT) kan være et behandlingsalternativ for begrenset sykdom hos pasienter når kirurgisk behandling inklusiv ablasjon ikke er gjennomførbart.²¹ Stereotaktisk strålebehandling gir lokal ett- og tre-års tumorkontrollrater på hhv. 87-97 % og 70-84 %.^{22 23} Behandlingen har få bivirkninger, både på kort- og lang sikt. Sjeldne langtids-bivirkninger som GI-blødning, stråleindusert leversvikt og økt ascites-produksjon forekommer hos 1-5 % av pasientene.

Behandlingen gis ofte som 3-6 behandlinger (fraksjoner) over 1-2 uker med totaldoser på 24-60 Gy. Stråling til andre organer som ventrikkel, duodenum, kolon, cor og thorax-vegg kan begrense dosen som kan gis.

Anbefaling #12:

SBRT er en strålebasert lokalbehandling med begrenset toksisitet og god lokal tumorkontroll, som kan være aktuelt hos pasienter som ikke kan behandles med andre modaliteter.

8. Onkologisk systemisk behandling

Molekylær, målrettet behandling og immunterapi

For pasienter som er vurdert til ikke å være kandidater for kirurgisk- eller annen lokalbehandling grunnet lokalavansert eller metastatisk sykdom, kan systemisk tumorrettet behandling være et alternativ. Både effekt og toleranse for slik behandling vil imidlertid avhenge av at pasienten har bevart leverfunksjon, god allmenntilstand og funksjonsklasse. Histologisk diagnose bør sikres før onkologisk behandling.

Behandling med sorafenib har i flere år vært førstelinjes behandling for disse pasientene, basert på resultatene fra SHARP-studien som ble publisert i 2008.²⁴ Responsraten for sorafenib i den studien var lav (5 %) og resulterte i økt median overlevelse på 2,8 mnd. (10,7 mnd. versus 7,9 mnd.) sammenlignet med placebo.

De hyppigste bivirkningene av sorafenib er hånd-fot-reaksjon, diare, fatigue og vekttap. For å bedre toleransen, kan det være hensiktsmessig å starte med lavere doser a 200 mg x 2 og øke gradvis til ønsket dose på 400 mg x 2 ila 1-2 uker.

Lenvatinib er en annen multikinaseinhibitor som også ble godkjent som førstelinjebehandling ved HCC i Norge i desember 2019. Lenvatinib viste «non-inferiority» og noe bedre bivirkningsprofil, sammenlignet med sorafenib i REFLECT-studien.²⁵

I tillegg er regorafenib²⁶ godkjent i Beslutningsforum som 2. linjes behandling etter progresjon på sorafenib, basert på en forlenget median overlevelse til 10.6 måneder versus 7.8 måneder med placebo.²⁴

Behandling med PD-1/PDL1-hemmere har i fase 2.studier vist responsrater på 15-20 %.^{27 28} Det skal bemerkes at de pasientene som oppnådde objektiv

respons (CR eller PR) hadde svært lang overlevelse.²⁷ Toleransen er rapportert å være god, og man observerte respons uavhengig av om canceren var induisert av hepatitt (B/C) eller ikke. Det europeiske legemiddelbyrå (EMA) har foreløpig ikke godkjent behandlingen til pasienter med metastatisk hepatocellulært carcinom i påvente av resultater fra fase 3 studier. Disse har til nå ikke vært overbevisende (https://ascopubs.org/doi/10.1200/JCO.2019.37.15_suppl.4004, og <https://www.sciencedirect.com/science/article/pii/S0923753419603893>). Det pågår også studier som ser på behandling med immunterapi i kombinasjon med andre medikamenter, samt i preoperativ og adjuvant setting. Beslutningsforum godkjente fra februar 2021 atezolizumab i kombinasjon med bevacizumab til inoperabelt HCC hos pasienter som ikke tidligere har mottatt systemisk behandling basert på resultatene i IMbrave150-studien.²⁹ Blødningsrisiko (for eksempel fra øsofagusvaricer) må vurderes før oppstart av denne behandlingen. Populasjonsbaserte erfaringer ved bruk av denne kombinasjonen bør registreres prospektivt av fagmiljøet.

Anbefaling #13:

Sorafenib og lenvatinib er begge godkjente som førstelinje systemisk behandling for pasienter med bevart leverfunksjon og god allmenntilstand hvor reseksjon, transplantasjon, ablasjon eller TACE ikke kan utføres. Regorafenib kan vurderes om andrelinjebehandling. Fra februar 2021 er også atezolizumab i kombinasjon med bevacizumab et godkjent alternativ i 1. linje, og denne behandlingen vil foretrekkes de det ikke foreligger kontraindikasjoner.

Konvensjonell kjemoterapi

Doxorubicin har vært brukt ved svikt på eller intoleranse for sorafenib men responsraten er lav, og det finnes ingen dokumentert effekt på overlevelse. Behandlingen anbefales derfor på generelt grunnlag ikke.³⁰

Understøttende behandling

For en del av pasientene vil det dessverre ikke være aktuelt med tumorrettet lokal eller systemisk behandling. Aktiv behandling av pasienter krever ofte god

leverfunksjon (Child-Pugh A) og god funksjonsstatus (ECOG status 0-1). Mange pasienter med HCC har i dag redusert leverfunksjon som følge av underliggende sykdom allerede ved diagnostidspunkt (alkoholmisbruk, virushepatitt) og faller utenfor ethvert alternativ for aktiv tumorrettet behandling. Hos disse pasientene må lindrende behandling rettet mot eventuelle symptomer prioriteres.

9. Kontroll

Etter leverreseksjon og/eller ablasjon skal pasienter følges med halvårlig CT-lever (evt. MR lever) og CT thorax i 5 år. Ved underliggende leversykdom skal pasienten følges ved lokal gastroenterologisk avdeling som sekundærscreening (se over) og det er naturlig at kreftkontroll også inkluderes i dette løpet. Kontroll etter leverkirurgi er avgjørende for å fange opp evt. residiv tidlig, for å kunne tilby tumorrettet behandling. Det kan være vanskelig å skille residiv fra de-novo HCC, og bilder kan med fordel vurderes ved avdeling med HPB-kirurgisk kompetanse.

Det er rapportert hyppigere og raskere residiv etter ablasjon hos pasienter med stor og/eller multiple HCC.³¹ Det bør vurderes individuelt å legge inn en første kontroll etter 3 måneder hos disse pasientene, før en går over til 6 måneders intervall.

Etter førstegangs TACE-behandling foretas en evaluering ca. 4 uker etter siste behandling med 3-fase CT lever hvor behandlingsresponsen vurderes. Det er viktig å evaluere eventuelt gjenværende vitalt tumorvev i de(n) behandlede lesjonen(e) og fall i AFP. Ved tegn på gjenværende vitalt tumorvev, kan det bli aktuelt å gjenta behandlingen. Ved behandlingsrespons er det signifikant forbedret overlevelse.³² Vellykket TACE-behandling kan fungere som «bridge» behandling til senere vellykket levertransplantasjon, også der tumorbyrden i utgangspunktet var utenfor Oslo-kriteriene for levertransplantasjon.

Etter levertransplantasjon følges pasientene tett hos gastroenterolog etter retningslinjer som for andre levertransplanterte.

10. Referanser

1. Min JH, Kim JM, Kim YK, et al. Prospective Intraindividual Comparison of Magnetic Resonance Imaging With Gadoteric Acid and Extracellular Contrast for Diagnosis of Hepatocellular Carcinomas Using the Liver Imaging Reporting and Data System. *Hepatology (Baltimore, Md)* 2018;68(6):2254-66. doi: 10.1002/hep.30122 [published Online First: 2018/08/03]
2. Ayuso C, Rimola J, Vilana R, et al. Diagnosis and staging of hepatocellular carcinoma (HCC): current guidelines. *Eur J Radiol* 2018;101:72-81. doi: 10.1016/j.ejrad.2018.01.025
3. Llovet JM, Bru C, Bruix J. Prognosis of hepatocellular carcinoma: the BCLC staging classification. *Semin Liver Dis* 1999;19(3):329-38. doi: 10.1055/s-2007-1007122
4. European Association for the Study of the Liver. Electronic address eee, European Association for the Study of the L. EASL Clinical Practice Guidelines: Management of hepatocellular carcinoma. *J Hepatol* 2018;69(1):182-236. doi: 10.1016/j.jhep.2018.03.019
5. Mayo SC, Mavros MN, Nathan H, et al. Treatment and prognosis of patients with fibrolamellar hepatocellular carcinoma: a national perspective. *J Am Coll Surg* 2014;218(2):196-205. doi: 10.1016/j.jamcollsurg.2013.10.011
6. Villanueva A. Hepatocellular Carcinoma. *N Engl J Med* 2019;380(15):1450-62. doi: 10.1056/NEJMra1713263 [published Online First: 2019/04/11]
7. Liu CL, Fan ST, Lo CM, et al. Hepatic resection for bilobar hepatocellular carcinoma: is it justified? *Arch Surg* 2003;138(1):100-4.
8. Azoulay D, Ramos E, Casellas-Robert M, et al. Liver resection for hepatocellular carcinoma in patients with clinically significant portal hypertension. *JHEP reports : innovation in hepatology* 2021;3(1):100190. doi: 10.1016/j.jhepr.2020.100190 [published Online First: 2020/12/10]
9. Mazzaferro V, Sposito C, Zhou J, et al. Metroticket 2.0 Model for Analysis of Competing Risks of Death After Liver Transplantation for Hepatocellular Carcinoma. *Gastroenterology* 2018;154(1):128-39. doi: 10.1053/j.gastro.2017.09.025 [published Online First: 2017/10/11]
10. Mazzaferro V, Llovet JM, Miceli R, et al. Predicting survival after liver transplantation in patients with hepatocellular carcinoma beyond the Milan criteria: a retrospective, exploratory analysis. *Lancet Oncol* 2009;10(1):35-43. doi: 10.1016/s1470-2045(08)70284-5 [published Online First: 2008/12/09]
11. Yao FY, Ferrell L, Bass NM, et al. Liver transplantation for hepatocellular carcinoma: expansion of the tumor size limits does not adversely impact survival. *Hepatology* 2001;33(6):1394-403. doi: 10.1053/jhep.2001.24563 [published Online First: 2001/06/08]

12. Yao FY, Kerlan RK, Jr., Hirose R, et al. Excellent outcome following downstaging of hepatocellular carcinoma prior to liver transplantation: an intention-to-treat analysis. *Hepatology* 2008;48(3):819-27. doi: 10.1002/hep.22412 [published Online First: 2008/08/09]
13. Yao FY, Mehta N, Flemming J, et al. Downstaging of hepatocellular cancer before liver transplant: long-term outcome compared to tumors within Milan criteria. *Hepatology* 2015;61(6):1968-77. doi: 10.1002/hep.27752 [published Online First: 2015/02/19]
14. Rhim H, Lim HK, Kim YS, et al. Radiofrequency ablation of hepatic tumors: lessons learned from 3000 procedures. *J Gastroenterol Hepatol* 2008;23(10):1492-500. doi: 10.1111/j.1440-1746.2008.05550.x
15. Llovet JM, Real MI, Montana X, et al. Arterial embolisation or chemoembolisation versus symptomatic treatment in patients with unresectable hepatocellular carcinoma: a randomised controlled trial. *Lancet* 2002;359(9319):1734-9. doi: 10.1016/s0140-6736(02)08649-x [published Online First: 2002/06/07]
16. Kudo M, Ueshima K, Ikeda M, et al. Randomised, multicentre prospective trial of transarterial chemoembolisation (TACE) plus sorafenib as compared with TACE alone in patients with hepatocellular carcinoma: TACTICS trial. *Gut* 2019 doi: 10.1136/gutjnl-2019-318934 [published Online First: 2019/12/06]
17. Gaba RC, Lokken RP, Hickey RM, et al. Quality Improvement Guidelines for Transarterial Chemoembolization and Embolization of Hepatic Malignancy. *J Vasc Interv Radiol* 2017;28(9):1210-23.e3. doi: 10.1016/j.jvir.2017.04.025 [published Online First: 2017/07/04]
18. Vogl TJ, Lammer J, Lencioni R, et al. Liver, gastrointestinal, and cardiac toxicity in intermediate hepatocellular carcinoma treated with PRECISION TACE with drug-eluting beads: results from the PRECISION V randomized trial. *AJR Am J Roentgenol* 2011;197(4):W562-70. doi: 10.2214/ajr.10.4379 [published Online First: 2011/09/24]
19. EASL Clinical Practice Guidelines: Management of hepatocellular carcinoma. *J Hepatol* 2018;69(1):182-236. doi: 10.1016/j.jhep.2018.03.019 [published Online First: 2018/04/10]
20. Sahu SK, Chawla YK, Dhiman RK, et al. Rupture of Hepatocellular Carcinoma: A Review of Literature. *J Clin Exp Hepatol* 2019;9(2):245-56. doi: 10.1016/j.jceh.2018.04.002 [published Online First: 2019/04/27]
21. Wahl DR, Stenmark MH, Tao Y, et al. Outcomes After Stereotactic Body Radiotherapy or Radiofrequency Ablation for Hepatocellular Carcinoma. *J Clin Oncol* 2016;34(5):452-9. doi: 10.1200/JCO.2015.61.4925
22. Bujold A, Massey CA, Kim JJ, et al. Sequential phase I and II trials of stereotactic body radiotherapy for locally advanced hepatocellular carcinoma. *J Clin Oncol* 2013;31(13):1631-9. doi: 10.1200/JCO.2012.44.1659

23. Rajyaguru DJ, Borgert AJ, Smith AL, et al. Radiofrequency Ablation Versus Stereotactic Body Radiotherapy for Localized Hepatocellular Carcinoma in Nonsurgically Managed Patients: Analysis of the National Cancer Database. *J Clin Oncol* 2018;36(6):600-08. doi: 10.1200/JCO.2017.75.3228
24. Llovet JM, Ricci S, Mazzaferro V, et al. Sorafenib in advanced hepatocellular carcinoma. *N Engl J Med* 2008;359(4):378-90. doi: 10.1056/NEJMoa0708857
25. Kudo M, Finn RS, Qin S, et al. Lenvatinib versus sorafenib in first-line treatment of patients with unresectable hepatocellular carcinoma: a randomised phase 3 non-inferiority trial. *Lancet* 2018;391(10126):1163-73. doi: 10.1016/S0140-6736(18)30207-1
26. Bruix J, Qin S, Merle P, et al. Regorafenib for patients with hepatocellular carcinoma who progressed on sorafenib treatment (RESORCE): a randomised, double-blind, placebo-controlled, phase 3 trial. *Lancet* 2017;389(10064):56-66. doi: 10.1016/S0140-6736(16)32453-9
27. El-Khoueiry AB, Sangro B, Yau T, et al. Nivolumab in patients with advanced hepatocellular carcinoma (CheckMate 040): an open-label, non-comparative, phase 1/2 dose escalation and expansion trial. *Lancet* 2017;389(10088):2492-502. doi: 10.1016/S0140-6736(17)31046-2
28. Zhu AX, Finn RS, Edeline J, et al. Pembrolizumab in patients with advanced hepatocellular carcinoma previously treated with sorafenib (KEYNOTE-224): a non-randomised, open-label phase 2 trial. *Lancet Oncol* 2018;19(7):940-52. doi: 10.1016/S1470-2045(18)30351-6
29. Finn RS, Qin S, Ikeda M, et al. Atezolizumab plus Bevacizumab in Unresectable Hepatocellular Carcinoma. *N Engl J Med* 2020;382(20):1894-905. doi: 10.1056/NEJMoa1915745 [published Online First: 2020/05/14]
30. Thomas MB. Systemic therapy for hepatocellular carcinoma. *Cancer J* 2008;14(2):123-7. doi: 10.1097/PPO.0b013e31816a6058
31. Liu W, Zheng Y, Zou R, et al. Impact of follow-up interval on patients with hepatocellular carcinoma after curative ablation. *BMC Cancer* 2018;18(1):1186. doi: 10.1186/s12885-018-5069-z [published Online First: 2018/12/01]
32. Llovet JM, Bruix J. Systematic review of randomized trials for unresectable hepatocellular carcinoma: Chemoembolization improves survival. *Hepatology* 2003;37(2):429-42. doi: 10.1053/jhep.2003.50047